DI UN

ANEURISMA ARTERIOSO-VENOSO

ATTRAVERSANTE LA PARETE DEL CRANIO

COSTITUITO DA UN GROSSO RAMO DELL' ARTERIA OCCIPITALE SINISTRA

E DAL SENO TRASVERSO DESTRO DELLA DURA MADRE,

NON CHE DI UN ALTRO ANEURISMA, E DI FERITE PURE DELL' ARTERIA OCCIPITALE

MEMORIA

DEL

PROF. COMM. F. RIZZOLI

BOLOGNA
TIPI GAMBERINI E PARMEGGIANI
1873.

Estratta dalla Serie III. Tomo IV.
delle Memorie dell' Accademia delle Scienze dell' Istituto di Bologna

Gli studi anatomo-patologici e clinici sugli aneurismi che emanano dalle arterie del capo, non avendo per anco raggiunto quello sviluppo che può servire a renderli veramente fecondi di scientifiche e pratiche utilità, indurre denno coloro che li coltivano, a non omettere di rendere palese il frutto delle proprie osservazioni, acciocchè se ne possa trarre il dovuto profitto.

Egli è per tale motivo, che mentre io riassumerò quì in breve le più importanti nozioni che mi fu dato raccogliere, singolarmente intorno gli aneurismi intracranici, e che furono pubblicate da diversi autori, non ometterò in pari tempo di offrire il mio tributo, il quale in ispecial modo consiste nella esposizione di un fatto che io credo unico, e che sarebbe biasimevole dovesse cader nell' obblio.

Per prima cosa adunque dirò, che sebbene Morgagni opini non doversi considerare le cavità che nell' apoplesia sanguigna rinvengonsi nel cervello e rapidamente si riempiono di sangue, come vere cavità aneurismatiche, ammette però che i varii vasi che serpeggiano nel cervello stesso possono, prima che ciò avvenga, in modo lento o celere *dilatarsi*, e poi rompersi, per dar luogo così alla formazione di esse caverne (1). Aggiunge di più che Brunner nel descrivere una caverna

(1) Morgagni, Lettera III.

di simil natura, dice d' avere osservato *arteriuzze affette da malattia ovvero da aneurisma, e che sembrava fossero state dilatate da soverchia copia di sangue.* E cita pure una osservazione del Wepfero tolta dal Sepulchretum da cui si arguirebbe, che anche esso rinvenuto avrebbe una simile dilatazione arteriosa, che denominò aneurisma spurio.

Avverte altresì il Morgagni che nel cadavere di un uomo mancato alla vita per insulti epilettici riscontrò *ineguali dilatazioni in alcuni punti d' una delle arterie vertebrali e di quella in cui queste si scaricano, denominata basilare dal celebre Winslow* (1).

Ma sebbene fra gli scrittori non moderni Fernel e Boerhaave abbiano pure parlato di tumori sanguigni osservati entro il cranio, lo hanno per altro fatto in un modo sì vago e sì poco preciso da non poterne ricavare qualche utile ammaestramento. Hodgson è forse il primo che ha descritto veramente con cura un aneurisma intracranico. Sandifort, Magendie, Krimmer, Ribes, Serres, ne hanno pure riferiti degli esempi. Due dissertazioni inaugurali dovute ai Dottori Nebel e Albers della scuola di Bonn, ed una Memoria del Breschet pure ne parlano.

Dallo studio di questi autori e da quanto ancora scrissero il Lebert (2) ed il Giraudet (3) ed altri, si apprende che aneurismi sonosi rinvenuti in quasi tutte le arterie del cervello; nella carotide interna alla sua entrata nel cranio da Sandifort, Albers, Breschet, Giraudet, ed Orsi (4). Nell' arteria oftalmica dal Giraudet stesso, da Gioppi, da Holmes (5). Nella cerebrale anteriore da Spurgin, Hodgson, Copeland. Nell' arteria comunicante di Willis da Chevalier, in quella del corpo calloso da Nebel, nella basilare da Hodgson, Serres, Kreisig, Lebert, Fossati (6); nella meningea da Krimmer, Ribes, Consolini (7), (8).

---

(1) Morgani, Lettera IX. N.° 18.

(2) Lebert pag. 574, Vol. 1, Tav. LXXII fig. 4.

(3) Giraudet, Gazette des Hopitaux N.° 27, pag. 105, 1857.

(4) Orsi, Caso di tumore intracranico diagnosticato nella sua precisa sede. Milano 1869.

(5) Lancet 1873.

(6) Bullettino delle Scienze Mediche di Bologna, Ser. 3, Vol. 6, pag. 32.

(7) Rizzoli, Collezione di Memorie Chirurgiche ed Ostetriche, 1869.

(8) Il Dott. Echeveria osservò per trombosi l' occlusione dell' arteria basilare, e delle due vertebrali al loro punto di congiunzione, la quale non produsse necrosi della sostanza cerebrale in virtù della circolazione collaterale fornita dal circolo di Willis, ma il trombo portò la dilatazione aneurismatica delle arterie cerebrali vicino al punto della occlusione, finchè per rottura di uno degli aneurismi il paziente periva per apoplesia cerebrale. — John Lidell, The American Journal of the medical sciences; Aprile 1873.

A queste potrei aggiungere varie altre osservazioni, ma per brevità mi limiterò ad alcune recenti soltanto che sono molto pregevoli.

L' onorevole Sig. Dott. Raggi medico assistente al Manicomio Provinciale ed alla Clinica delle malattie mentali di Bologna, in una sua pregevolissima Memoria sull' ateromasia delle arterie cerebrali nelle malattie mentali (1) nel mostrare la parte che può assumere l' ateromasia d' esse arterie cerebrali sulla produzione delle malattie mentali istesse, dimostra che l'ateromasia di queste arterie si presenta a processo inoltrato coi seguenti caratteri. Le arterie di maggiore calibro confluenti nella basilare, e l' arteria basilare stessa si offrono maggiormente affette di quello nol siano le diramazioni vascolari che da questa si dipartono. Si presentano ingrossate esternamente, benchè il loro lume sia di molto più ristretto del naturale per ingrossamento delle pareti; e poichè questo rigonfiamento non è uniforme ma disposto irregolarmente a chiazze sulle pareti del vaso, le arterie si mostrano gozzute là dove essendo la resistenza minore ha potuto la tensione interna del sangue *dilatare* la parete.

Per le osservazioni però di Benedicht verrebbe dimostrato che questa forma a rosario, che assumono alcune arterie, può derivare anche da una condizione anatomica diversa. In molte arterie diffatti, negli angoli che i tronchi formano coi rami, si trovano fibro-cellule muscolari che sono disposte più o meno perpendicolarmente, e la di cui contrazione produce una dilatazione della porzione terminale del tronco e l' origine d' un ramo. Qualora queste dilatazioni si verifichino in più punti successivi di divisione d' un' arteria, la medesima acquista allora la forma a rosario.

Il Dott. Zenker poi (2) confermò la esistenza nel cervello di piccolissimi aneurismi in tutti i casi di emorragia spontanea cerebrale da lui osservati. Gli aneurismi, dice l' autore, aveano sede non solo nelle località dell' emorragia, ma ancora in varie altre località del cervello. La forma era molto simile a quella degli ordinari aneurismi, la grandezza di molto svariata. Spesse volte era appena percettibile, in altri casi giungeva a quella d' un capo di spillo. In questi la degenerazione sempre procedette dall' interno all' esterno, e spesso fra il processo re-

---

(1) Bullettino delle Scienze Mediche di Bologna, 1872.
(2) Ass. Wiener Med. Zeitung.

gressivo rimase soltanto un piccolo tubercolo pimmentoso, in altri la membrana esterna più non esisteva e così si produsse l' emorragia. Contrariamente però alle osservazioni dei Dottori Carchot e Boucharel, il Zenker crede che la produzione di questi minuti aneurismi sia dovuta a sclerosi della membrana interna delle stesse piccole arterie cerebrali (1).

Finalmente alla Società Medico-Fisica Fiorentina narrava il Dott. Filippi (2) come nel Dicembre 1870, un mese cioè avanti di avere rinvenuto negli annali di Virchow la memoria del Sig. Arntd relativa alla dilatazione ampollare dei capillari della terza circonvoluzione dell' emisfero cerebrale sinistro riscontrata in un caso d' afasia, gli accadessse di notare in una donna stata epilettica nei primi anni di vita, e morta per eclampsia, una alterazione identica a quella descritta dal citato Autore, e che avea sede nella protuberanza anulare per la estensione di pochi millimetri, senza che la sostanza cerebrale circostante nè il resto del cervello presentasse veruna alterazione, e senza riescire a notare qualsiasi altra morbosità in tutto il restante di quel cadavere. Aggiunge poi come nell' Aprile del 1871 accadesse al Dott. Brigidi, mentre sezionava il cadavere di una lipemaniaca, di imbattersi in una simile alterazione che egualmente avea sede nella protuberanza anulare. Il Dott. Filippi presentò anco alla stessa Società Medica Fiorentina, alcuni disegni di queste alterazioni microscopiche osservate da lui e dal Dott. Brigidi, e sulla lavagna prese ad illustrarle dicendo come oggi la scienza abbia accettato e verificato

1.° Una forma di ectasia ampollare completa, nella quale un punto della parete dei capillari si dilata ad ampolla spingendo avanti a sè la membrana avventizia.

2.° Una forma sacciforme che accade in un modo eguale alla prima, menochè invece di essere ad ampolla è a sacco.

3.° Una forma disseccante nella quale accade rottura della parete vasale, ed i globuli si stravasano nello spazio linfatico.

4.° Una forma nella quale la tunica vasale è integra, ma l' avventizia è ectasica.

5.° Finalmente una forma mista che non è altro che la combinazione di queste diverse forme.

---

(1) Lancet, Gazzetta Medica Italiana-Lombarda, 19 Aprile 1873.
(2) Lo Sperimentale, Luglio 1873.

La diagnosi degli aneurismi intracranici è ben di frequente circondata da grandi difficoltà. Morgagni sospettò che l' apoplesia che rapidamente privò di vita il celebre Ramazzini fosse derivata dalla rottura d'un aneurisma intracranico, in ispecial modo perchè l' apoplesia fu preceduta da un vizio cardiaco, e da due aneurismi non più grandi di una fava, sorti sul dorso di ambe le mani al vertice di quell' angolo che trovasi fra l' indice ed il pollice, il che rendeva verisimile che lo stesso fatto patologico si fosse ripetuto in qualche arteria intracranica, e che avvenutane la rottura ne derivasse tale emorragia da produrre con rapidità la morte. Di questa congettura non potè per altro aversi una prova di fatto in quanto che l' autopsia non venne eseguita.

Il Prof. Giovanni Fossati membro corrispondente della nostra Società Medico-Chirurgica, e che dimorò per molti anni a Parigi, avendo in questa metropoli curato nel 1833 il Sig. Aristide Voisin de Gartampe d' anni 40, capo squadrone d' artiglieria nell' esercito francese, notò in lui vertigini, indebolimento delle membra, andamento incerto e vacillante come quello degli ubbriachi, dei quali fenomeni con appropriata cura si ottenne un qualche miglioramento. Dopo parecchi mesi lo rivide, ma come ei dice, in uno stato affatto disperato con paralisi estesa a tutte le membra, ed ai muscoli della faccia, appena i sensi esterni e qualche conoscenza gli restava negli ultimi giorni di vita. Nessun caso di malattia del cervello giammai presentò al Fossati i sintomi dell' ubbriachezza al più alto grado come questo. Pregò qualche collega a fare indagini patologiche sui soggetti dediti all' abuso del vino, e dei liquori spiritosi o anche periti in istato di ubbriachezza, e parve che realmente si riscontrasse in essi sensibile dilatazione dell' arteria basilare, anzichè degli altri tronchi arteriosi intracranici. Morto che fu quell' infermo poco dopo, si rinvenne diffatti un voluminoso aneurisma dell' arteria basilare, che il Fossati mandò in dono alla nostra Società, dalla quale conservasi, accompagnandolo con una lettera in cui premesse le più onorevoli e sincere espressioni di predilezione e di stima verso il Corpo Scientifico, termina colle seguenti ben gradite parole: *questo pezzo mi fu chiesto per essere posto nel Museo Dupuytren, ma io preferisco che si trovi in un Museo Italiano, giacchè non ho mai cessato d' appartenere alla mia Nazione* (1).

---

(1) Bullettino delle Scienze Mediche di Bologna 1837 e 1844.

Un fatto non meno interessante fu pure descritto dal chiarissimo Prof. Francesco Orsi, Clinico Medico a Pavia (1). Dalla esatta storia che ne dà l' autore risulta, che dopo il più attento ed accurato studio da esso lui fatto potè stabilire la sede precisa di un tumore intracranico, e per gravi argomenti ritenerlo con molta probabilità associato ad aneurisma della carotide interna sinistra fra il canale carotideo, ed il seno cavernoso, non che ad ateroma delle arterie cerebrali. L' autopsia confermò la diagnosi, rispetto alla sede precisa del tumore, e di più rivelò l' ateromasia dell' arteria cerebellare superiore e cerebrale posteriore del lato sinistro, l' ectasia della carotide interna sinistra tanto prima del suo ingresso nella cavità cranica quanto nel canale carotideo e nel seno cavernoso e dentro la stessa cavità cranica.

I progressi però che si sono fatti nelle diagnosi ai tempi nostri mediante l' uso della percussione e della ascoltazione non furono secondo alcuni, fin quì proficui per ciò che spetta al diagnostico degli aneurismi intracranici, e non contribuirono a rendere la diagnosi maggiormente sicura.

E di vero, scrive il chiarissimo Prof. Roncati (2) la percussione ha finora sul cranio ben poche applicazioni, sebbene possa farci chiari, massime nei bambini, intorno alla grossezza e maniera di congiungimento reciproco delle sue ossa. Ad onta degli studi fatti dal Berti, dal Betz, dal Piorry l' utilità pratica delle loro ricerche sul cranio non appare ancora bene fondata.

Anche l' ascoltazione, aggiunge lo stesso Prof. Roncati ha trovato sul capo pochissime applicazioni (3) non ostante che fino dal 1833 Fischer di Boston vi richiamasse l' attenzione dei medici e Roger l' abbia fatto soggetto di lunghi studi. L' ascoltazione dice il Roncati non va fatta che sulla testa dei bambini oltre le venti settimane di vita, ma non così attempati da avere del tutto saldata la fontanella anteriore sulla quale appunto viene messo l' orecchio immediatamente, ovvero coll' intermezzo dello stetoscopio, il cui tubo potrà essere con vantaggio di guttaperca (Hennig). Il bambino verrà ascoltato nel mentre dorme o poppa, ma sarà sempre a rammentare come per l' ascoltazione

---

(1) Gazzetta Medica Lombarda, Serie VI, Tomo II, Anno 1869.

(2) Roncati, Indirizzo alla diagnosi delle malattie del petto, del ventre, e del sistema nervoso. Napoli 1869.

(3) Roncati, Opera citata, pag. 779.

sul cranio possano anche venir sentiti rumori estranei, propagatisi dalla bocca e prodotti pel respiro, pel poppare, deglutire, biascicare. Ascoltando un qualsiasi bambino *sano* sulla fontanella anteriore nel detto periodo d' età viene percepito un rumore di soffio sincrono al pulsare delle carotidi, prodottosi appunto nelle maggiori o più superficiali arterie del cervello, e tanto più intenso, quanto più il bambino è plettorico o con azione energica del cuore, il quale rumore venne già da medici americani falsamente giudicato per esclusivo fenomeno di alcuni stati morbosi.

Nei bambini deboli e denutriti, con ossa del cranio molli, e parimenti negli stati di grave anemia, non che per quelle malattie del capo le quali fanno crescere fuori misura la tensione delle pareti del cranio, come dire i processi essudativi, e le acute iperemie, viene trovato diminuire, od anche cessare del tutto il rumore cefalico in discorso. Similmente esso rumore vien meno per la trombosi dei seni meningei.

Però senza menomare il valore di queste pregevolissime osservazioni vediamo un po' se almeno in alcuni particolari casi d' aneurismi intracranici, l' ascoltazione può utili lumi somministrare. Il Giraudet opina che in alcuni casi l' ascoltazione del cranio possa realmente riescire giovevole per meglio stabilire la diagnosi (1). Egli diffatti così scrive: Malgrado la spessezza delle pareti craniali l' ascoltazione lascia udire un certo numero di rumori intensi poco studiati, che meritano particolare attenzione. E di più il chiarissimo Holmes per varie osservazioni ne avrebbe di recente resa certa l' utilità (2). Anzi prima che l' Holmes le pubblicasse, io stesso ne ebbi indubitata prova in un caso che ora passo ad esporre e che è appunto quello di cui dissi ritenere non esservi esempio.

Giulia figlia di Giovanni Lacchini e di Giuseppina Rossi, nacque senza alcun aiuto dell' arte, e mostrossi vispa, e bene conformata. Ebbe il latte dalla madre per 15 giorni, poi fu affidata ad una nutrice, la quale poco stante riconosciuta gravida, le fu tolta la bambina, che poscia per sette mesi venne nutrita col latte vaccino. Per

---

(1) Gazette des Hopitaux civiles et militaires. Paris 1857.

(2) Lectures on the surgical treatment of aneurism in its various forms. The Lancet 1873.

quanto era noto ai genitori di lei, non fece cadute sul capo, e giammai vi ricevette percosse, non ebbe altre malattie infuori di quelle dell' infanzia ed un doloroso reuma al collo.

Giunta all' età di otto anni, e cioè nel Settembre 1872, stette all' aperta campagna parecchie ore di un tal giorno esposta ai cocenti raggi del sole colla testa scoperta; verso sera ritornando a casa era intontita. Poco dopo accusò intenso dolore al capo cui susseguì vomito ripetuto. La bocca si torse, cominciò a balbettare, perdette la facoltà visiva, rimase cogli occhi fissi, venne colta da movimenti convulsivi, e finì per cadere a terra e perdere del tutto i sensi. In questo grave stato rimase alcuni giorni poi a poco a poco si riebbe, e tornò come se nulla avesse sofferto. Ma scorse che furono due settimane i fenomeni morbosi riapparvero, cedendo e ritornando con pari gravezza ogni quindici o venti giorni. Soltanto dopo tre mesi la madre nel pettinare la figliuola si accorse d' una piccola tumidezza alla regione occipitale, che di poi adagio adagio andò crescendo. Tutto questo avveniva senza che i parenti si prendessero pensiero in pro dell' inferma, ma in un ultimo accesso essendosi temuto di perderla, fu deciso di sottoporla alle mie cure nell' Ospedale Maggiore ove entrò il 23 dello scorso Aprile (1873).

La fanciulla mostrava quello sviluppo di corpo che era proporzionato alla sua età. In lei appariva non poca intelligenza, bontà di carattere e docilità. Il suo capo era piuttosto voluminoso, le pareti ossee mediante la percussione apparivano marcatamente sottili, le bozze parietali e frontali vedevansi assai sviluppate e più le prime, i capelli aveano un colore castagno scuro. Scorrendo con una fetuccia sul vertice dalla glabella alla unione del cranio colla prima vertebra misuravansi 37 centimetri da un' apofisi mastoidea all' altra 40, la circonferenza di esso cranio era di 54 centimetri. La pupilla sinistra vedevasi un po' più dilatata della destra, notavasi leggero strabismo convergente dell' occhio sinistro, l' apertura oculare mantenevasi perfetta. La direzione delle labbra era alquanto obliqua da sinistra a destra, e dal basso all' alto, obbliquità che si rendeva vieppiù manifesta nel ridere e nel parlare. Muoveva la fanciulla la lingua in tutti i sensi, ma la volgea un poco a sinistra; lo stato degli arti toracici ed addominali era questo: maggiormente sensibili apparivano quelli di destra a fronte degli altri di sinistra, la forza musculare era un po' scemata da questo lato, ove la musculatura vedevasi anche meno sviluppata. Nel camminare a passo ordinario

incrocicchiava alquanto le gambe rivolgendo il piede allo indentro, a passo accellerato nulla di questo si rimarcava. Tenendo flessa e sollevata la gamba destra e sostenendosi convenientemente sulla sinistra la fanciulla non poteva reggersi che per brevissimo tempo, e a stento conservava l'equilibrio del corpo, il contrario accadeva reggendo la persona coll' arto opposto.

Nella regione posteriore del capo, e precisamente sulla occipitale al di sotto della sutura lambdoidea notavasi un tumore pulsante a convessità rivolta in alto avente la figura di un semielissi colle sue due estremità dirette in basso. Il tumore partendo da sinistra a due dita trasverse dalla linea mediana del capo si estendeva a destra fin quasi all' apofisi mastoide, misurava in lunghezza centimetri nove, centimetri tre in altezza nel suo tratto di mezzo, poi diminuiva gradatamente ai suoi lati. La pelle che lo ricuopriva era inalterata e coperta da fini capelli. Il tumore ad occhio nudo vedeasi visibilmente pulsante, ma in modo più marcato nel tratto suo culminante. Accostandovi superficialmente il dito avvertivasi un tremolio o frizzo, quale suole notarsi allorquando piccole diramazioni arteriose sonosi fatte cirsoidee; il frizzo decresceva esercitando una maggiore pressione, e cessava affatto qualora questa fosse anche più energica. Ascoltando il tumore coll' orecchio nudo, o munito di stetoscopio nell'area più sporgente, ossia nella sua regione media, era sensibilissimo un soffio espansivo piuttosto forte. Tale rumore di soffio si udiva pure ascoltando in qualsiasi punto il vertice, la sua intensità per altro scemava a misura che si accostava l' orecchio in avanti, era isocrono poi col cuore, e colle più cospicue arterie. Quasi sempre comprimendo la carotide sinistra cessava affatto qualsiasi rumore, e diminuiva il volume della tumidezza specialmente sul suo tratto più culminante, niun marcato cambiamento si notava premendo anche con forza la carotide primitiva destra. Qualche rara volta però, sebbene fosse compressa la carotide sinistra rimanea un rumore di soffio, ma appena percettibile nel tumore. Comprimendo poi amendue le carotidi, costantemente cessava ogni rumore. Desistendo dalla pressione della carotide sinistra il tumore di nuovo intumidiva, si facea pulsante e manifestavasi tanto in esso quanto allo interno del cranio il forte rumore di soffio. Esplorato l' osso occipitale nella regione della tumidezza sentivasi notevolmente incavato a sinistra, ed a destra, mentre nel mezzo di essa regione, un po' verso destra, ove appunto era più sporgente la tumidezza, rinvenivasi in esso occipite un'apertura pressochè circolare del

diametro di un cent. e sette mill. Si noti infine che nessun cambiamento avveniva nel tumore facendo tossire la fanciulla, e neppure nei moti di deglutizione e di respirazione, e nessuna sofferenza in essa notavasi protraendo a lungo e con forza la pressione sul tumore istesso.

Tutto ciò conducea a credere che il medesimo fosse costituito da un aneurisma attraversante l'occipite ed in comunicazione coll'interno del cranio, ed al di fuori ricoperto e fiancheggiato da diramazioni arteriose della occipitale dilatate e resesi cirsoidee. E siccome il caso era veramente straordinario, così bramai fosse pure veduto dai Colleghi Professori Brugnoli, Taruffi, Vella, e Verardini. Convennero essi pure potesse trattarsi d'aneurismatico tumore; ma per rendere la diagnosi anche più sicura accolsero la mia proposta di fare il saggio del tumore stesso mediante la spillo-puntura.

La mattina pertanto del 30 Aprile collocata la fanciulla in un letto col capo poggiante a sinistra su di un guanciale, dopo avere fatti radere i capelli, per mettere la parte più saliente del tumore, che corrispondeva all'apertura craniale meglio allo scoperto, infissi pian piano nel tumore uno spillo sottile d'acciaio, e così entrai in una cavità, nella quale potei liberameute ed estesamente girare lo spillo in tutti i versi. Appena lo ebbi levato escirono immediatamente alcune stille di sangue, e non ebbesi all'istante nè poi inconveniente alcuno per fatto di quella puntura. Sebbene non scorgessimo che puro sangue. e da ciò potesse arguirsi che niun altro umore fosse raccolto in quella cavità, tuttavia mi venne il dubbio che quelle goccioline fossero scaturite da uno dei rami dell'occipitale fattisi cirsoidei, ricuoprenti, e fiancheggianti il tumore, che dallo spillo fosse rimasto trafitto.

Per questo motivo nel giorno 4 Maggio trovandosi presenti i Professori Brugnoli e Vella non che altri distinti medici e chirurghi, punsi il tumore mediante la sottile cannula di uno schizzetto di Pravaz, ed introdotta che fu colle dovute cautele ben addentro nel cavo del tumore, potè essa pure girarvi in tutte le direzioni. Ritirando allora gradatamente lo stantuffo dello schizzetto, penetrò in questo sangue arterioso. Estratta di poi dal tumore la piccola cannula di esso schizzetto, spruzzò dalla fatta puntura sangue parimenti arterioso. Posto il sangue raccolto nello schizzetto in un piccolo bicchiere ben presto si coagulò.

Mentre tutto questo servì a togliere ogni dubbio sulla natura aneurismatica del tumore, l'eseguito esperimento non arrecò danno al-

cuno alla fanciulla, per cui noi potemmo di poi continuare le nostre indagini affine di conoscere il vaso da cui l' aneurisma era sorto.

E siccome, per quanto dicemmo, più volte potemmo confermare che compressa perfettamente la carotide sinistra quasi sempre cessavano in totalità i rumori aneurismatici e diminuiva il volume del tumore, così si ritenne dovesse la sua origine ad una diramazione della carotide istessa.

A prima giunta anzi, considerazione fatta che i disordini cerebrali si manifestarono nella fanciulla prima che la madre si accorgesse della tumidezza in essa lei esistente all' occipite, si sospettò che potesse essere dipendente da un ramo della meningea, che pel particolare successivo sviluppo del tumore fosse avvenuta in quel punto la erosione dell' osso occipitale, e che per questo il tumore stesso avesse potuto fare sporgenza al di fuori del cranio. E davano valore a questa supposizione il riflesso che Begin e il Dott. Krimer (1) aveano veduto in due casi analoghi la perforazione dell' osso prodotta dallo sviluppo del tumore, e che Giraudet ammetteva pure la possibilità della erosione della sostanza ossea in simili casi (2).

Ma un esame più minuto e diligente ci fece conoscere erronea la nostra supposizione. Esplorando diffatti e comprimendo contro il sottoposto osso in varii punti l' esterna parete del tumore, che come ho detto era cospersa di diramazioni arteriose dell' occipitale dilatate, o cirsoidee, m' accorsi che premendo a destra dell' occipite poco al di sotto della formatasi apertura craniale una diramazione arteriosa serpentina piuttosto grossa, scompariva ogni pulsazione e rumore nella aneurismatica tumidezza ed allo interno del cranio, e nel tempo istesso la tumidezza avvizziva. Questo ramo dunque era quello da cui l' aneurisma sorgeva. Ma stando al punto in cui esso ramo rinvenivasi si sarebbe detto appartenere alla occipitale destra, mentre non potea esserlo, giacchè se la cosa fosse stata così le pulsazioni nel tumore e nello interno del cranio avrebbero dovuto cessare comprimendo la carotide di questo medesimo lato, ma ciò non avveniva, ed invece, come dissi, quelle pulsazioni dileguavansi quasi sempre affatto comprimendo la carotide primitiva sinistra.

---

(1) Journal des progrés des sciences médicales, Tom. X pag. 237. Jarjavay Traité d' anatomie chirurgicale. Paris 1854, Tom. 2, pag. 25.

(2) Giraudet, pag. 105 Gazette des Hopitaux 1857.

In causa di ciò considerato avendo che qualora diramazioni arteriose, comprese pure quelle del capo, fannosi cirsoidee si slanciano e si spandono su tratti anche molto estesi, ritenni per questo che quel ramo spedito fosse dall' occipitale sinistra, e slanciatosi a destra avesse poi potuto originare il sottoposto aneurisma.

E lo avere scoperto quel vaso sarebbe stata per me grande ventura, (qualora le condizioni della fanciulla lo avessero potuto permettere) pel trattamento curativo dell' aneurismatico tumore, giacchè o mediante la compressione meccanica o digitale indiretta eseguita sulla carotide sinistra, o per mezzo della pressione diretta praticata sullo stesso ramo serpentino, o con uno spillo passando sotto questo vaso e dipoi eseguendo su d' esso mediante un filo girato ad otto di cifra la spillo-pressione, o legando il vaso stesso si sarebbe potuto sperare di fare sparire il tumore.

Conosciuto il vaso arterioso da cui l' aneurisma sorgeva e ponevasi in comunicazione all' interno del cranio poteasi altresì ritenere che il soffio aneurismatico, il quale udivasi mercè l' ascoltazione così estesamente nelle interne regioni del cranio stesso, fosse percettibile a motivo non solo della sottigliezza delle sue pareti, ma fors' anche perchè il tumore aneurismatico si trovasse in comunicazione con qualche seno venoso. Intorno a ciò per altro mi astenni dal dare un assoluto giudizio, non avendo in questo caso l' aneurismatico rumore quei caratteri che all' aneurisma arterioso-venoso si addicono.

Conveniva infine stabilire se i fenomeni di paralisi appariscenti nella fanciulla, e gli altri fenomeni morbosi assai gravi che di tratto in tratto l' assalivano e ne minacciavano d' appresso la vita fossero attribuibili all' aneurisma istesso insinuatosi allo interno del cranio, od invece ne fossero indipendenti ed occasionati piuttosto da altre anche più temibili cerebrali lesioni. Ma considerazione fatta alla anamnesi, ed in ispecial modo all' essersi i disordini cerebrali manifestati innanzi la comparsa dell' aneurismatico tumore all' occipite, e più volte verificato avendo che quand' anche si premesse con forza il tumore, ed il sangue nel medesimo contenuto si spingesse entro il cranio, la fanciulla affatto non se ne risentiva, credetti ne fossero indipendenti; nullameno per viemeglio accertarmene, stimai conveniente cosa lo attendere la ricomparsa dell' accesso, che io non avea per anco potuto osservare, e che stando a ciò che preceduto avea, non potea tardare molto a presentarsi.

Per vero la mattina del 9 Maggio la fanciulla fu presa da nausea,

e da qualche conato di vomito, ed accusò dolore di capo; nullameno alzatasi dal letto per tempissimo, come era solita, non potè reggersi in piedi, e fu costretta a coricarsi di nuovo. Continuò in questo stato alcune ore, poi riprese le forze e si trovò bene come prima, per cui mangiò, e poscia dormì tranquillamente nella notte.

Nel giorno successivo (10 Maggio) riapparvero i morbosi fenomeni, ma più rimarchevoli del giorno precedente. Era pallida in volto ed il suo aspetto accennava a tristezza, era agitata ed il tumore pulsava più dell' ordinario.

L' undici Maggio, mangiò pochissimo, fu smaniosa, si lagnò, e passò la notte agitata.

La mattina del 12 parve tranquilla, per questo si alzò, ma poco dopo sentì il bisogno di coricarsi nuovamente. Accusò un senso di stiramento agli arti di sinistra, e si osservò che fletteva il capo ed il tronco da questo lato, verso sera si fece rossa in viso, fu presa da febbre, la temperatura giunse ai 39 $^3/_5$, il polso si fece forte con 100 pulsazioni per minuto primo; la febbre continuò al medesimo grado nel giorno successivo.

Al 14 Maggio avea un tremore generale, non potea stringere e sostenere colla mano qualsiasi corpo anche leggero, il dolore di capo era fortissimo, si lagnava per le grandi sofferenze che provava.

Il 15 verso le ore 4 pom. fu assalita da un accesso di convulsione, avea gli occhi aperti e rivolti verso destra, le pupille erano dilatate, tenea la testa fortemente ritta, gli arti erano in flessione, il polso, frequente, piccolo, intermittente, non rispondea alle dimande nè mostrava avvertire le impressioni esteriori, per cui anche punta con uno spillo introdotto nel derma ad una certa profondità non se ne risentiva. Terminato l' accesso, dopo varii minuti, rimase cospersa da un sudore profuso, e in preda ad intorpidimento e stupore delle facoltà intellettuali.

Il 16 mentre teneva il capo poggiato sul guanciale coll' occipite, e col tronco giacea sul fianco destro; volendole cambiare posizione si accresceano sensibilmente le sue sofferenze.

Nel 17 Maggio ebbe due accessi di convulsione alla distanza di sei ore l' uno dall' altro, il secondo fu fortissimo, e si ripetè il giorno 18.

Nel 19 si notò la perdita totale della vista, le pupille mostraronsi dilatatissime con strabismo convergente, sopravenne emiplegia a sinistra, meteorismo, ed iscuria, indi per lo aggravarsi dei morbosi

fenomeni, rendendosi fuori d' ogni dubbio patenti lesioni profonde ed irremediabili dell'encefalo, la fanciulla dopo altri tre giorni di patimenti ad onta delle nostre più assidue, e premurose cure soccombette.

Acciocchè l' esame anatomico del capo fosse eseguito colla maggiore possibile accuratezza, il cadavere della estinta fanciulla fu spedito al laboratorio di anatomia patologica di questa Università ed affidato al chiarissimo Prof. Taruffi che gentilmente si offrì d' interessarsene.

Il Professore, essendo già trascorse 24 ore dalla morte, per prima cosa legò le arterie vertebrali indi iniettò per le carotidi della gelatina colorata in bleu. Nel giorno appresso aperta la cavità toracica ed addominale, non vi rinvenne particolarità degne di rimarco per cui passò all' esame della testa, al quale io stesso e parecchi altri cultori di questi studi si trovarono pure presenti.

Nello aprire il cranio si ebbe cura di lasciare integra tutta la regione posteriore del capo affine di potere debitamente esaminare lo stato anatomico delle parti costituenti ed attornianti l' aneurismatico tumore. Scoperta che si ebbe la dura madre nella sua volta, ed esaminate allora debitamente le ossa craniali si rinvennero oltremodo assottigliate e trasparenti. Sulla faccia esterna della dura madre si trovarono sottili strati di essudato fibrinoso purulento che estendevansi lungo le arterie meningee medie. Continuando gli esami si rinvenne un trasudamento sieroso nelle maglie della pia madre, le circonvoluzioni cerebrali di tutta la porzione superiore dell' emisfero destro erano depresse, e i solchi interposti leggermente allargati. Nello staccare ed asportare il cervello, dalla base escì in copia un liquido trasparente, e nel tempo stesso il cervello nella sommità degli emisferi si abbassò, e si deformò. Aperti i ventricoli laterali si rinvennero oltremodo dilatati. Le pareti del ventricolo sinistro non presentavano alterazione sensibile, meno uno stato anemico pronunziato; quelle del destro posteriormente erano inalterate, anteriormente rammollite e spappolate. La sostanza cinerea degli emisferi era piuttosto pallida e leggermente assottigliata, la sostanza bianca vedevasi anemica, splendente ed umida. I plessi coroidei non aveano vasi molto grossi, o varicosi, e neppure varicose e grosse erano le vene dell' ependima dei ventricoli. Il talamo ottico ed il corpo striato di sinistra erano di consistenza pressochè normale; a destra invece il talamo ottico era rammollito nella sua porzione anteriore, come pure era rammollito il corno d' ammone, nè al contorno nè in tutta la spessezza della sostanza rammollita si

osservavano quelle emorragie puntiformi, che sogliono accompagnare il rammollimento cerebrale.

Il cervelletto esaminato superficialmente non offriva alcuna anomalia di forma, anzi il lobo sinistro presentava la consistenza e la struttura ordinaria. Ma osservando il lobo destro più accuratamente si trovarono le meningi, per un' ampia zona circolare, aderenti strettamente alla sostanza cerebellare sottoposta, la quale avea una superficie leggermente bernoccoluta con echimosi. Incidendola, era in modo notevole resistente; la superficie del taglio vedevasi uniforme fig. 1 *a* compatta, e di color giallo paglia. Questa sostanza aveva circa il volume d' un piccolo ovo di gallina, era circondata da tessuto cerebellare ordinario, ed osservata al microscopio si mostrava formata da fasci di fibre nervose con andamento abbastanza regolare, molti dei quali fasci offrivano la particolarità di presentare abbondantemente sostanza amorfa interfibrillare, e alcuni vasi grossi che vi si frapponevano. In qualche punto si vedeva la guaina propria delle fibre fornite di nuclei, ed in nessun luogo cellule nervose ed avanzi dello strato granuloso; per tali caratteri fu il tumore ritenuto per un Neuroma.

Nella superficie interna poi dell' osso occipitale si rinvenne una particolare anomalia, giacchè il braccio sinistro della croce fig. 2 *b* era più basso del destro fig. 2 *a* e lo stesso dicasi dei corrispondenti angoli. Immediatamente a destra ed in alto della eminenza crociata biforcando la linea perpendicolare fig. 2 *c* rinvenivasi un' ossea apertura comprendente tutta la spessezza dell' occipite, e che metteva in communicazione la cavità dell' aneurisma fig. 3 *a* coll' interno del cranio. Questa apertura pressochè circolare era più angusta allo interno e quivi avea i suoi diametri della lunghezza di circa sette millimetri, allo esterno era più ampia ed i suoi diametri misuravano cent. 1 e 7 mill. fig. 4 *a*. Invece a sinistra della eminenza crociata sotto l' origine della linea trasversale di questo medesimo lato rinvenivasi una piccola lacuna a margine quasi circolare del diametro di 3 mill. fig. 2 *d* la quale si approfondava in modo da comprendere buona parte della spessezza dell' osso.

Di contro questa piccola lacuna, e di contro l' ampio osseo foro che rinvenivasi a destra scorrevano i due seni trasversi della dura madre di cui il destro era più grosso e rimaneva più alto del sinistro fig. 1 *b*, *c* in causa della anomalia offerta dalla croce dell' osso occipitale fig. 2. Ambedue i seni erano pertugiati nella loro origine, ma il

pertugio di sinistra era più angusto di quello che nol fosse quello di destra fig. 1 *c*, *b*. Mediante esso pertugio il sinistro versava alcune stille di sangue nella corrispondente piccola occipitale lacuna fig. 2 *d*, ed il destro si poneva in comunicazione col sacco aneurismatico mediante l' intermedio foro craniale di questo lato fig. 2 *c*, fig. 4 *a*. Avendo tolta la cute alla regione posteriore del capo si poterono allora facilmente scuoprire le arterie occipitali, delle quali la sinistra invece d' assottigliarsi allontanandosi dal suo punto d' origine progressivamente si ingrossava e diveniva tortuosa in ispecial modo in corrispondenza del tubercolo occipitale esterno fig. 3 *b*, *b*, *b* e mandava fra gli altri un grosso ramo a forma serpentina a destra fig. 3 *c*, al quale inferiormente dirigevansi alcuni esilissimi ramoscelli della occipitale destra fig. 3 *d*, *d*. Quel grosso e serpentino ramo poi finiva per aprirsi sotto il pericranio in corrispondenza alla formatasi ampia apertura craniale fig. 3 *e*, il quale pericranio rialzatosi veniva così a formare la parete esterna del sacco aneurismatico fig. 5 *a*, mentre poi la parete interna era costituita dal bordo dell' indicata apertura craniale fig. 2 *c*, e profondamente dal seno trasverso destro della dura madre che comunicava coll' aneurisma mediante il pertugio in esso seno esistente fig. 1 *b*, fig. 5 *b*. Allo interno orlo poi dell' osseo forame inferiormente sorgeva un canale che rimaneva nascosto entro le pareti dell' osso occipitale, della lunghezza di cent. 3 fig. 2 *e e*, fig. 4 *d*, il quale canale forse avea rinchiuso un vaso sanguigno, di cui però non rimanevano patenti traccie.

Da tutto questo adunque risultava che le varie e profonde lesioni rinvenute nel cervello e cervelletto originarono i fenomeni gravissimi che furono cagione della morte della fanciulla, mentre poi rimase manifesto che anche nella diagnosi dell' aneurisma errore alcuno non si era commesso. Noi trovammo infatti che l' arteria occipitale sinistra fattasi cirsoidea erasi in realtà slanciata con parecchi dei suoi rami a destra. Noi scuoprimmo quel ramo serpentino più grosso spedito pure a destra dall' occipitale sinistra, e che apertosi sotto il pericranio avea così dato luogo alla formazione del sacco aneurismatico, il quale perciò mentre la fanciulla fu in vita, cessava di pulsare comprimendo quel ramo serpentino stesso in prossimità dell' origine dell' aneurisma, non che comprimendo la carotide sinistra, nel quale ultimo caso, se pure in alcuni momenti ci parve di sentire nel tumore un debolissimo soffio, potea allora il medesimo attribuirsi alle esili comunicazioni

vascolari che quel serpentino ramo avea inferiormente colla occipitale destra fig. 2 *d*, *d*. Noi confermammo che quell' aneurisma era in perfetta comunicazione colla apertura ampia craniale, e vedemmo che mediante piccolo pertugio esistente nel seno trasverso destro esso tumore era davvero in diretta relazione col seno medesimo. Il quale fatto convalidò adunque il sospetto da noi emesso, e cioè che sentendosi forte il soffio aneurismatico nelle varie regioni intracraniche della nostra inferma, e quindi anche a molta distanza dall' aneurisma, (che era piuttosto piccolo) potesse perciò il soffio medesimo attribuirsi non solo alla sottigliezza delle ossee pareti del cranio stesso, ma fors' anco ad aneurisma arterioso venoso. Chiediamo però venia se intorno a ciò allo istante recisamente non ci pronunziammo; e nol facemmo perchè quel rumore non era, come si disse, quale all' aneurisma arterioso e venoso si addice.

E di vero, recentemente l' Holmes (1) a questo proposito così si esprime. Il carattere del rumore aneurismatico è il principale per la diagnosi della forma arteriosa, o dell' arterioso-venosa degli aneurismi intracranici. Un chiaro intermittente rumore di soffio può difficilmente dipendere da una comunicazione arterioso-venosa, la quale al contrario offre un soffice continuo mormorio interrotto dall' intermittente sibilo arterioso, e quest' ultimo è per lo più esagerato, secondo Deleus a modo da avvicinarsi al pigolio o suono di lamento. La differenza nel rumore può quindi essere bastevole nei casi più incerti ad escludere l' idea dell' ordinario aneurisma.

Forse nel caso mio il non trovarsi l' apertura formatasi nell' arteria occipitale in diretta comunicazione con quella orditasi nel seno venoso trasversale, ma l' essere amendue disgiunte dal tumore aneurismatico intermedio potrebbe supporsi cagione sufficiente a variare la qualità del rumore.

Una dubbiezza poi togliere conveniva e cioè se quell' ampia apertura craniale, erasi esclusivamente formata, perchè il sangue del seno meningeo destro, mediante l' apertura in esso formatasi, riescì da solo colla sua presenza e pressione a corrodere la corrispondente parete dell' occipite, ed a porsi così in comunicazione sotto il pericranio colla serpentina diramazione arteriosa sorta dalla arteria occipita-

---

(1) The Lancet 1873.

le sinistra ivi apertasi, o piuttosto se la erosione dell' osso stesso, fosse dipendente esclusivamente dal piccolo aneurisma iniziatosi fra il pericranio ed il sottoposto osso.

Stava in favore della prima supposizione lo studio di altri tumori pieni di sangue e *comunicanti essi pure coi seni della dura madre*, i quali ponno formarsi in varii modi come ha dimostrato singolarmente Erm. Demme (1). Uno stravaso emorragico sotto l' aponeurosi, compreso poi col tempo da una membrana cistica, può trovarsi in comunicazione col seno rispondente della dura madre per un foro emissario del Santorini, o per altro qualunque pertugio osseo, quale potrebbe succedere all' assorbimento dell' osso in rispondenza d' una granulazione del Pacchioni (ed un caso di quest' ultima fatta occorse già alla osservazione del Demme). Vasi venosi dell' esterna superficie del cranio possono farsi varicosi e così accadere che esterne cavità piene di sangue comunichino coi seni, come con questi comunicano le vene normali: ma i casi di tale specie sono rarissimi. Per ultimo l' esterna cavità o cisti piena di sangue può essere formata dalla primaria dilatazione d' un seno della dura madre, il quale giunga ad estendersi fuori del cranio quando per un foro preesistente e quando ancora pel successivo assorbimento dell' osso in causa della continua pressione fatta su lui da un seno dilatato. E di questa specie si conoscono forse due soli esempi, l' uno già narrato da Beikert, l' altro osservato dal Demme su un bambino di nove mesi, rachitico in lieve grado, nel mezzo della sutura sagittale: il tumore avea larga base, era grosso come una mela, mostrava in varii punti della sua superficie diverso grado di consistenza, e per una graduata compressione impiccoliva d' assai, mentre la faccia illividiva: per gli atti del gridare, e per la compressione sulle giugulari si faceva più turgido e teso, non pulsava ma si innalzava nell' espirazione e ricadeva con l' inspirazione. La necroscopia del bambino, venuto a morte per tabe, dimostrò che il tumore esterno era semplicemente formato da una di-

---

(1) Roncati, Indirizzo alla diagnosi delle malattie del petto, del ventre, e del sistema nervoso pag. 777. 1869.

latazione enorme del seno longitudinale e l' osso presentava in sua rispondenza un' apertura a foggia d' imbuto (1).

---

(1) Un caso interessantissimo e che per le sue particolarità è forse unico venne descritto dal Prof. Antonio Marcacci, e fino dal 1843 osservato dal Regnoli e dal Ranzi nella Clinica di Pisa. La sua importanza mi induce ad esporlo per intiero.

Riscontrossi in certo Serafino Nucci d' anni 23 di temperamento linfatico-venoso, ma bene sviluppato. Nel Novembre del 1841 essendo sopra un albero cadde dall' altezza di circa 12 braccie. Rimase per alcuni momenti privo dei sensi, e poi rialzatosi potè giugnere alla propria abitazione distante un quarto di miglio circa, ma sbalordito, ed appoggiato sul braccio di un compagno. Dopo circa tre ore si sentì dileguare la confusione di capo, e lo sbalordimento. Gli fu praticato un salasso, e stette alcuni giorni in riposo: era spossato di forze ed a quando a quando lo molestava alcun poco il dolore di capo. Non tardò per altro a riprendere le consuete sue fatiche. Nel Novembre del 1842, il Nucci portando a caso la mano sul capo, sentì un piccolo tumore o cocicoletto che esisteva dietro l' orecchio sinistro, che era indolente, molle, cedevole sotto la pressione, e pulsante. Il tumoretto andava sempre più sviluppandosi: nel Gennaio del 1843 dopo lungo cammino a piedi soggiacque ad una effimera, con molto dolore di capo, il quale a poco a poco scomparve, ma dopo questa febbre il Nucci non si sentì più bene, le sue membra erano indebolite, camminava difficilmente, e non poteva attendere alle sue occupazioni, il dolore di capo a quando a quando si riaffacciava, e il tumore dietro l'orecchio andava crescendo.

Il 18 Giugno 1843 fu ricevuto nella Clinica. Allora egli era di florido aspetto: bene sviluppato nel sistema musculare, e provvisto di sana pinguedine: ma con tutto questo sviluppo fisico, si congiungeva deficienza di facoltà intellettuali: il padre del Nucci avvertiva che il suo figlio era stato sempre di mente ottusa, ma l' intendimento suo andò sempre più scemando dopo la caduta. Ecco quanto ritrovavasi al capo.

Dietro l' orecchio sinistro esisteva un tumore largo, pianeggiante e al tempo stesso bernoccoluto, cedevole al tatto, elastico, pulsante e con fremito. Dall' apice dell' apofisi mastoidea si prolungava per un pollice e mezzo dietro l' orecchio, ed in basso sulla faccia esterna del muscolo sterno-cleido-mastoideo: prolungavasi pure in addietro sulla linea mediana della nuca di contro all' articolazione occipito-vertebrale. Il tumore, come si è detto, era bernoccoluto, tortuoso, e serpeggiante. Le pulsazioni erano forti da simulare quelle della carotide, ed isocrone a quelle del cuore. Il tumore sotto la compressione si vuotava facilmente senza che avvenisse segno alcuno di compressione cerebrale, talchè la parete esterna del tumore andava a contatto con le ossa del cranio: allora sentivasi il temporale dietro la base dell' apofisi mastoide scabro, ed eroso al punto da essere perforato poichè il dito mignolo poteva penetrarvi dentro. Un' àltra perforazione esisteva sopra e innanzi a questo foro, la quale era sottoposta ad un bernoccolo molto distinto dal resto del tumore; questa però era assai più ristretta, e ben non si poteva giudicare se penetrasse nella cavità del

Ora facendo la dovuta attenzione al caso nostro dirò che ogniqualvolta si consideri che nel cadavere della estinta fanciulla si rin-

---

cranio oppure si interessasse unicamente il tavolato esterno; ma la facilità con la quale si vuotava anche quel tumore, faceva supporre che comunicasse con la cavità del cranio; se la compressione veniva esercitata al di sotto delle due indicate aperture scompariva il tumore nei punti compressi, ma non superiormente: ma se la compressione si esercitava sulla metà superiore, e in corrispondenza delle due aperture craniensi ogni tumore spariva. Se si comprimeva sul foro maggiore soltanto, spariva tutto il tumore eccettuato il bernoccolo in corrispondenza del piccolo foro, e se questo solo era compresso, spariva solo il bernoccolo, ed il resto del tumore non ne sentiva influenza. Se dopo avere compresso i due fori coll' apice di due dita, si sollevavano adagio adagio le dita medesime si sentiva un fluido che a valide scosse urtava contro quelle, e passava loro al disotto per empire quella specie di sacco che costituiva il tumore in discorso, cominciando dall' occupare la parte più bassa.

Comprimendo l' arteria occipitale, quella temporale, e i loro rami non accadeva cambiamento alcuno nella forma e nel volume del tumore, queste arterie erano nel loro stato normale. Esercitando le compressioni accennate sul tumore la faccia del paziente si coloriva alquato di lividore, le vene s' inturgidivano, senza però che ne avvenisse molestia. Fu compressa la carotide ai lati della trachea, ed allora con sorpresa l' ammalato si scosse con violenza, si fece assai livido in volto, e cadde in sopore; cessata la compressione tutti questi fenomeni si dissiparono all' istante, tutte le volte però che si comprimeva la regione della carotide ricominciavano costantemente i fenomeni accennati, ossia di compressione cerebrale.

Le membra dell' infermo erano assai fiacche, anzi poteano dirsi paralizzate, poichè egli a fatica potea reggersi sulle gambe e le braccia debolmente lo servivano. La sensibilità generale, ed i sensi erano nella loro integrità.

La prima idea che correva alla mente all' aspetto di questa malattia, era quella dell' aneurisma cirsoideo, o della varice arteriosa. Molte dubbiezze però si affacciarono per confermarci in quest' idea, infatti la compressione delle arterie vicine a quella della carotide istessa non diminuiva il tumore, e non ne faceva cessare le pulsazioni. Perchè invece la compressione della carotide portava segni di compressione cerebrale, mentre poteva fare scomparire tutto il tumore comprimendolo, e vuotarne il liquido nel cranio senza che questa compressione apparisse? Non essendo possibile una diagnosi esatta, fu tenuto l' infermo in osservazione, onde la comparsa di nuovi fenomeni potesse venire a rischiararla. L' unico soccorso terapeutico tentato fu la compressione esercitata con una lastra di piombo sul tumore, ma senza risultato alcuno. Intanto le forze dell' infermo sempre più si affievolivano, le funzioni del basso ventre si fecero torpide, venne incontinenza di urina: la stupidità sempre più aumentava, e talvolta compariva un delirio placido, vago e tranquillo. Finalmente il Nucci fu preso da estrema debolezza, da smania, da vomito, e da febbre, quindi comparvero tremori in tutte le membra e più sensibilmente a sinistra. La sensibi-

venne il seno trasversale destro della dura madre molto più grosso di quello che nol fosse il sinistro, che il pertugio in ambo i seni for-

---

lità tattile era alquanto diminuita, le pupille ristrette, la palpebra superiore destra era abbandonata e caduta sull' inferiore: dei moti convulsivi comparivano alla faccia livida e sparsa di turgide vene. La conoscenza ed i sensi erano quasi del tutto aboliti, la respirazione lenta e rara, ed i polsi piccoli, duri e contratti; stette in questo stato per alcuni giorni, finchè il 22 di Marzo cessò di vivere.

La sezione fu fatta con molta diligenza dal Prof. A. Marcacci, ed ecco come il sullodato Professore l' ha registrata nella sua relazione. L' esteriore del capo non offriva particolarità veruna, se non fosse a notarsi un certo che di azzurrognolo predominante nel colorito della pelle. Dietro l' orecchio sinistro, nel luogo del tumore, non vedevasi intumescenza di sorta veruna, e la pelle assottigliata e lividastra, postasi in contatto con le parti profonde, lasciava appena trasparire alcuni rilievi tortuosi. Per mezzo della dissezione si fecero scoperte alcune grosse diramazioni vascolari a pareti sottili, le quali come furono disseccate si fecero distese da molto sangue di color nero, e riacquistarono quel volume che dovevano avere in tempo di vita per offrire quelle apparenze che descrivemmo. La sottigliezza delle pareti di questi vasi, la tortuosità loro e il sangue nero che li riempiva, non lasciavan dubbio ch' essi vasi non appartenessero al sistema delle vene. La disposizione anatomica di essi era la seguente. Un grosso tronco venoso, non minore certamente della corrispondente vena giugulare interna si partiva dal maggior forame del cranio, da quello cioè situato dietro l' apofisi mastoidea, dove si vedeva adeso ai contorni del foro medesimo, e continuarsi in dentro manifestamente. Presso questo foro presentava un rigonfiamento allo infuori e quindi perdendo alquanto del suo volume discendeva sulle inserzioni dello sterno-cleido-mastoideo, e del trapezio, si aggirava tortuosamente in vario modo intorno l' apofisi mastoide e di poi si approfondava tra i muscoli della parte superiore della regione laterale del collo. Nel suo principio al foro del cranio si staccava una grossa diramazione che si portava indietro e in basso sotto la cute, la quale arrivata poi sulla parte media della nuca si approfondava, e veniva dall' istesso lato a comunicare colla prima già molto diramata e ravvolta intorno alle apofisi trasverse delle tre prime vertebre del collo, ed ai muscoli che vi si attaccano. Sopra il secondo foro del cranio sorgeva un' altra vena di mezzo circa il calibro della prima, che si conduceva tortuosamente allo innanzi sopra l' orecchio, e ridotta piccola si anastomizzava con la vena temporale superficiale. Aperto il cranio, primieramente fu trovato che grande e notevolissimo era lo sviluppo dei vasi diploici e molto grandi eziandio erano i solchi che danno ricetto alle arterie meningee. La dura madre vedevasi attraversata da vene molto grosse, e i seni di lei, particolarmente i laterali, erano larghissimi e rigonfiati. Era con la parte anteriore inferiore del seno laterale sinistro che comunicava il primo grosso ramo venoso descritto, talchè in questo luogo il cranio era perforato in totalità; mentre in corrispondenza del secondo foro era perforata la sola lamina esterna

matosi era nel primo più ampio, e che le dimensioni del foro craniale di destra e quelle della piccola lacuna di sinistra erano in relazione

---

dell' osso, e il ramo venoso minore comunicava col maggiore attraversando la sostanza diploica. La superficie del cervello era tanto e sì moltiplicatamente intrecciata e ricoperta di vasi venosi, che quasi nascondevano le sottoposte circonvoluzioni. Grandi e grosse diramazioni e moltissime di medie, e infinite di piccolo calibro erano tutte piene e turgide di sangue nero, e formavano un intreccio minuto e complicato così, che sembrava piuttosto un panno nero che ricoprisse il cervello che una rete vascolare. Arterie e vene insieme morbosamente dilatate e moltiplicate che erano ancor più straordinariamente sviluppate ammassate nel solco del Silvio ed alla base del cervello dove le arterie del poligono del Willis erano pure singolarmente allungate e tortuose. In alcuni luoghi i vasi erano così eccessivamente sviluppati, e riuniti che si erano preso un posto distinto fra le circonvoluzioni cerebrali slontanandole in un modo osservabilissimo tra loro. Dovunque le vene della superficie del cervello, o della pia madre si staccavano per far capo nei seni o nelle vene della dura madre, si vedevano soprammodo grosse e rigonfie. E le pareti di tutti questi vasi avevano preso un grande ispessimento. L' aracnoide. se non era più densa dell' ordinario, era opacata, di modo che formava un tenue velamento biancastro alla gran massa dei vasi che ricuopriva il cervello. Tagliata la sostanza cerebrale fu trovata vascolosa di maniera, e con tale predominio di venosità che si sarebbe detto volontieri essere mancante la sostanza bianca ed avere preso questa l' aspetto della grigia, e la grigia fattasi nera. Nei ventricoli laterali era del siero limpido, che poteva ascendere a tre o quattro oncie di peso. Anche il cervelletto era in quel tal modo singolare ricoperto e penetrato da vasi. La consistenza della polpa cerebrale si conobbe assai maggiore del solito, e quale di un cervello stato immerso per qualche tempo nell' acido nitrico diluito.

Dopo tutto questo si rileva che il tumore indicato era costituito da due vene emissarie, le quali si erano grandemente dilatate, specialmente quella che esciva dall' apertura che esisteva in corrispondenza dell' apofisi mastoide, e venivano all' esterno del cranio a formare con le loro circonvoluzioni, perchè aumentate anche in lunghezza, un tumore, il quale comunicava col seno laterale sinistro per mezzo delle ampliate aperture nelle ossa del cranio. Si dee ammettere adunque, che la vena emissaria la quale normalmente attraversa il foro mastoide siasi dilatata fino al punto da erodere o slargare il foro medesimo. Così pure l' altra vena superiore e più piccola si è fatta strada tra le lamine dell' osso per uscire al di fuori, e così ha allargato erodendo il canale naturale per cui passava.

Sorge poi naturalmente l' idea che i movimenti del cervello in questo caso fossero quelli che comunicavano le pulsazioni, e siccome queste erano isocrone a quelle del cuore, così molto si presterebbe alla spiegazione la teoria la quale trova nelle arterie della base del cervello la ragione dei movimenti di questo viscere (1).

---

(1) Marcacci, Miscellanee, Giornale Medico Chirurgico Pisa 1844, e Regnoli e Ranzi, Lezioni, Firenze 1850 Vol. 4. pag. 84.

al volume dei seni rispettivi ed all' ampiezza del pertugio nei medesimi seni formatisi, vi era quindi tutta la ragione per supporre che le indicate ossee erosioni si fossero ordite per fatto soltanto dei seni stessi.

Ma riflettendo che a sinistra l' ingresso della piccola incavatura ossea era più spazioso di quello che nol fosse il suo fondo, che invece a destra l' ingresso dell' ampio foro craniale era più angusto di quello che nol fosse l' apertura esteriore, ciò a dir vero fece sorgere alcune giuste dubbiezze.

E diffatti ben bene osservando potemmo venire in sospetto che l' erosione non fosse proceduta uniformemente nelle due tavole ossee dell' occipite, rimanendo in corrispondenza all' ampio forame craniale un piccolo tratto interosseo molto visibile specialmente dal lato della linea mediana di esso occipite, il quale tratto invece d' essere formato dalla diploe presentava un solco ossificato fig. 4 *e*.

E ciò che servì a dileguare ogni dubbiezza si fu l' osservare, che nella esterna parete dell' occipite tanto a destra quanto a sinistra del foro attraversante il cranio, i rami cirsoidei fig. 5 *d e* dell' arteria occipitale, aveano formata una incavatura così marcata nella sottoposta parete craniale fig. 4 *b c*, fig. 5 *m*, *n* (che noi avevamo già avvertita anche quando la fanciulla era in vita) da non rimanere a sinistra che a struggersi un esilissimo setto fig. 6 *c* per mettere in libera comunicazione anche da questo lato l' esterna incavatura occipitale cagionata dalla sovrapposizione dei vasi cirsoidei della occipitale fig. 4 *b*, fig. 5 *m*, fig. 6 *a*, coll' altra piccola incavatura fig. 2 *d*, fig. 6 *b* formatasi nella interna opposta parete dell' osso occipitale per opera del corrispondente pertugiato seno trasverso. Motivo per cui poteasi quindi a ragione ritenere che anche l' ampia apertura attraversante l' occipite a destra, più angusta allo interno, più spaziosa allo esterno fosse essa pure esordita all' interno per opera del grosso ed aperto seno trasversale destro, e che di poi avesse finito per mettersi in comunicazione colla erosione più ampia determinata all' esterno dai vasi cirsoidei dell' arteria occipitale sulla esterna parete di quel tratto d' occipite serpeggianti, non che dal forte impulso arterioso indotto dall' aneurisma quivi orditosi al disotto del pericranio.

Data per tal modo ragione del come erasi effettuata in questo caso l' apertura craniale, mi piace ora d' aggiungere che se malauguratamente all' aneurisma dell' occipitale attraversante il cranio non si fossero congiunte nella sventurata fanciulla, di cui tenni parola, profonde ed insanabili lesioni dell' encefalo dall' aneurisma indipendenti, si sarebbe realmente di questo potuto sperare la guarigione.

Me ne confermo pensando che non solo l' Hodgson (1) potè notare alcuni casi d' aneurismi intracranici guariti anche spontaneamente, ma altresì riflettendo, che sebbene l' Holmes nella generalità dei casi non presti molta fiducia alla cura chirurgica, temendo che il corso del sangue possa rinnovarsi nell' aneurisma per le facili comunicazioni che esistono colle arterie del capo, e tema altresì che la consolidazione dell' aneurisma quand' anche avvenisse, non potesse rendere in alcun modo sicuro il paziente della scomparsa dei sintomi cerebrali, pur nullaostante ammette esso pure che in alcuni casi d'aneurismi intracranici possa tentarsi la cura. E che la si possa con fiducia intraprendere ne avemmo prova nell' infermo guarito dal Consolini, mediante la compressione digitale della carotide, di un aneurisma traumatico circoscritto dall' arteria meningea, e che io altra volta vi resi noto (2).

E tanto più poi potevamo ritenere suscettibile di cura chirurgica l' aneurisma insinuantesi entro il cranio prodotto dalla occipitale da noi descritto, in quanto che la scienza e per fatti altrui e miei propri, può offrire oggi alcuni casi di guarigione d' aneurismi, e di gravi ferite di quest' arteria.

Vido Vidi (3) fu il primo a notare che talvolta le arterie, comprese quelle del capo, si tumefanno e diventano varicose. Egli osservò un caso in cui dall' occipite al vertice erano di tanto le arterie dilatate da rassomigliare ampie varici energicamente pulsanti. F. Walter rese noto un caso in cui sul tragitto dell' arteria occipitale, fattosi cirsoidea, eransi formati quattro piccoli aneurismi veri cui affluivano varii rami arteriosi. Di consimili aneurismi cirsoidei i moderni tentarono la cura, ed alcuni anzi ne ottennero la guarigione coll' elettro-puntura.

Il Dott. Caradec osservò di recente (4) un caso d' aneurisma cirsoideo derivante dall' auricolare posteriore, e dal ramo esterno dell' occipitale il cui lume avea il diametro d' un centimetro. Ebbe ricorso alla iniezione col percloruro di ferro ed all' applicazione d' un compressore. Furono fatte sei iniezioni delle quali talune produssero viva infiammazione, l' ultima fece suppurare e cadere in mortificazione una porzione del tumore. La guarigione stabile del medesimo si ottenne nello spazio di circa tre mesi.

---

(1) Hodgson, Trattato delle malattie delle arterie, e delle vene. Milano 1823 Vol. 1, pag. 130.

(2) Memorie dell' Accademia delle Scienze dell' Istituto di Bologna.

(3) De curatione generatim, T. II.

(4) Gaz. des hop. N.° 29, 1873.

Il Prof. Olivares dell' Università di Valladolid in un individuo di 28 anni di buona costituzione osservò un aneurisma dell' arteria occipitale formatosi dopo avere ricevuto un colpo di bastone sulla protuberanza occipitale (1).

Il tumore si estendeva dal mezzo della sutura sagittale fino al di sotto della gobba occipitale un dito trasverso dietro le apofisi mastoidee. L' arteria occipitale destra pulsava fortemente, al tatto ed all' udito dava la sensazione di tremolio caratteristico nelle dilatazioni aneurismatiche. Si sospettò trattarsi d' encefaloide, ma legata l' arteria occipitale destra prima di procedere all' asportazione del tumore (nel praticare la quale allacciatura si ebbe una emorragia considerevole per cui convenne legare dodici arteriuzze) si conobbe allora l' aneurismatica natura del tumore istesso. Trentadue giorni dopo l' operato era completamente guarito.

Percy e Cisset pure hanno entrambi riferito un caso d' aneurisma dell' arteria occipitale (2), ed io stesso ne aggiugnerò uno non meno importante, di cui darò breve cenno.

Nel giorno 15 Ottobre 1870 in seguito ad alterco, certo Bragaglia Cesare fu colpito con un coltello posteriormente al capo nella regione mastoidea sinistra, e subito dopo condotto allo Spedale Maggiore. La ferita era piuttosto profonda, obbliqua d' alto in basso dirigentesi verso le prime vertebre cervicali, e da essa ferita era scaturito sangue arterioso in copia, che poi avea quasi del tutto cessato di sgorgare. Fu riunita la ferita istessa dallo in allora mio Assistente in detto Spedale Sig. Dott. Agostino Barbieri mediante una striscia di cerotto adesivo ed eseguita una fasciatura compressiva, il che bastò perchè del tutto cessasse lo sgorgo del sangue.

Il ferito per altro non essendo rimasto allo Spedale, ma recatosi a casa propria, ne assunse la cura l' egregio Sig. Dott. Napoleone Vecchi, che fu esso pure mio Assistente.

Passarono i due primi giorni senza che fosse levata la medicatura, giacchè nessun morboso fenomeno erasi presentato, al terzo giorno tolto l' apparecchio la ferita fu trovata perfettamente cicatrizzata, nè altro si poteva scorgere, come asseriva il sullodato Sig. Dott. Vecchi,

---

(1) Bullettino delle Scienze Mediche di Bologna 1863.
(2) Jarjavay, opera citata pag. 29.

se non una larga placca echimotica che più in particolare estendevasi lungo il bordo posteriore del muscolo sterno-cleido-mastoideo; per cui limitossi a coprire la ferita con un pannolino, tenuto in sito mediante una nuova fasciatura. La mattina seguente cioè il 19 Ottobre recandosi a visitare l'infermo, questi gli narrò che lo molestava un leggero indolentimento alla ferita, laonde rimossa la medicatura, fu sorpreso il curante nello scorgere una prominenza rotondeggiante della grandezza d'una piccola noce proprio sotto la formatasi cicatrice, la quale però mantenevasi tuttavia perfettamente unita. Notò eziandio che questa tumefazione era pulsante, ed applicatovi sopra un dito, sentì che la pulsazione era isocrona alla radiale. Credette allora essersi formato un aneurisma, che poteasi dubitare della vertebrale, o della occipitale di quel lato. Sapendo l'egregio curante quanto questi casi mi interessano indusse l'infermo a tornare allo Spedale, affinchè ne potessi fare oggetto di studio e ne assumessi la cura, al che di buon grado esso acconsentì.

Accintomi tosto ad esaminarlo trovai in primo luogo la cicatrice della pregressa ferita posteriormente all'apofisi mastoidea in direzione obliqua d'alto in basso, e dallo esterno all'interno: ivi sottoposto a detta cicatrice e precisamente verso la regione posteriore della base dell'apofisi mastoidea stessa, rilevai un tumoretto elissoide avente il maggiore diametro della lunghezza di circa 3 cent., il diametro minore di due centimetri e mezzo, le cui ritmiche pulsazioni erano visibili all'occhio dell'osservatore.

Applicandovi ancora un dito avvertivasi una manifesta pulsazione molto vibrata e prolungata nello stesso tempo, e collo stetoscopio un profondo rumore di soffio prolungato pure ed espansivo; comprimendo la carotide sinistra nella sua biforcazione cessava affatto qualunque pulsazione e qualunque rumore nel tumoretto, il quale sensibilmente avvizziva per ritornare duro, teso, e pulsante allorchè si desisteva dal comprimere la carotide nel punto anzidetto. Il tumore poi non avvizziva, nè cessavano in esso le pulsazioni eseguendo la compressione dell'arteria vertebrale al tubercolo di Chassaignac. Per tutto questo e per lo studio topografico minuto della regione, stabilii diagnosi d'aneurisma traumatico circoscritto dell'arteria occipitale sinistra. Importa sia notato tuttavia, che in questo caso avvisai, che il mezzo più sicuro sarebbe stato la spaccatura del tumore, e la legatura dell'occipitale sopra e sotto il punto leso. Se non che riflettendo che prima d'accin-

germi ad una operazione cruenta, valeva meglio il tentare un mezzo semplice, e facendo calcolo del calibro del vaso aneurismatico, e della sua posizione contro la parete ossea, esercitai una compressione diretta sul tumore, fatta con compresse di tela ed una fasciatura, coadiuvando la compressione diretta colla digitale periodica della carotide primitiva corrispondente.

Dopo avere per circa 24 ore continuato in tale metodo di cura si trovò il tumore diminuito di mole, duro e appena pulsante. Tale buon risultato mi determinò a proseguire nell' adottato metodo per altri cinque giorni consecutivi, trascorsi i quali ebbi il conforto di vedere scomparso affatto il tumore stesso, e cessata ogni pulsazione. Il Bragaglia fu trattenuto altri dieci giorni nell' Ospedale in via di osservazione, indi licenziato perchè stabilmente guarito.

Ora a compimento di quanto affermai dirò alcune cose ancora della cura di due ferite pure dell' arteria occipitale.

Filippo Masotti contadino d' anni 55 il giorno 14 Ottobre 1869 cadendo a terra e sulla medesima urtando violentemente colla regione posteriore del capo riportò una ferita lacera e contusa alla regione occipitale che fu accompagnata da profusa emorragia arteriosa, la quale venne al momento arrestata con una forte compressione diretta. Trasportato allo Spedale Maggiore e posto nelle mie sale fu tolta la fasciatura, e così si conobbe che la ferita, della lunghezza di oltre tre centimetri, avente direzione dall' alto al basso e dallo interno all' esterno trovavasi a sinistra dell' occipite, nel tratto in cui l' arteria occipitale dopo essersi fatta orizzontale si dirige in alto. I lembi della ferita erano poi in gran parte staccati dal sottoposto pericranio.

L' emorragia al momento non ricomparendo l' assistente di guardia riunì i bordi della ferita con istriscie di cerotto adesivo ed a maggiore sicurezza riapplicò una fasciatura compressiva. Nel giorno appresso l' emorragia si riaffacciò e vi si provvide subito coll' applicazione di fila imbevute nell' acqua emostatica del Pagliari, e con altra stretta fasciatura. Ad onta di ciò le perdite sanguigne si andarono in quel dì ripetendo e copiose, e così pure nel giorno successivo, i comuni mezzi di compressione non valendo a stabilmente frenarle. Visitato da me l' infermo mentre una nuova emorragia e gravissima si era manifestata, non potendo scorgere il punto preciso da cui il sangue scaturiva, ed essendo riescito ad arrestarla comprimendo fra il pollice e l' indice della mia sinistra il lembo esterno della ferita verso

la sua metà, quivi lo attraversai mediante un lungo spillo ricurvo nella sua punta, e giratovi attorno strettamente un cordoncino l'emorragia più non riapparve. Ricoperta la ferita con fila assicurate con opportuna fasciatura, l' infermo di poi non si risentì affatto della eseguita spillo-pressione per cui dopo tre giorni lo spillo ed il cordoncino furono tolti. In seguito presentandosi la suppurazione in modo regolare, la ferita si saldò con forte cicatrice. L' infermo riavutosi delle perdite fatte fu dimesso dallo Spedale il giorno 14 del successivo mese di Novembre in ottima salute.

Poco dopo e cioè il 6 Dicembre del medesimo anno fu del pari accolto nello Spedale Maggiore e posto nella mia sezione Domenico Fanti facchino d' anni 59, il quale in seguito di colpo diretto avea riportato pure all' occipite, e nella regione istessa dell' altro infermo or ora ricordato, una ferita lacera e contusa lunga 5 centimetri con scopertura ossea ed accompagnata da grave emorragia arteriosa. I mezzi comuni all' istante adoperati non valendo che a momentaneamente frenarla, si ritenne conveniente di ricorrere alla spillo-pressione, che fu eseguita mediante tre spilli insinuati in modo da attraversare e comprendere a tutta spessezza i tessuti feriti, e da permettere di stringerli debitamente con un cordoncino giratovi attorno; e ciò fu fatto perchè attesa la profondità del vaso, o vasi feriti non fu possibile lo scorgere ed il dominare le diramazioni di essa occipitale che davano sangue.

Arrestata così l' emorragia venne ricoperta la ferita con addatto apparecchio di medicatura. Dopo tre giorni essendo insorta tumefazione infiammatoria nella parte lesa accompagnata da dolore di capo, e da intensa febbre vennero tolti gli spilli, fu praticato un salasso, somministrato all' infermo un purgante, medicata la ferita con fila unguentate, e tenuto l' infermo a dieta severa. L' emorragia non riapparve, i fenomeni infiammatori andarono via via decrescendo anzi dopo cinque giornate ogni traccia di flogosi era scomparsa, e la ferita avea assunti ottimi caratteri. Si aumentò allora il vitto al malato, e giunti al giorno 20 del mese istesso la ferita trovandosi perfettamente cicatrizzata potè il Fanti restituirsi alla propria famiglia.

Mi auguro che la narrazione dei casi da me osservati, ed esposti in questa Memoria possano concorrere a porgere qualche buon frutto non solo all' anatomia patologica, ma ben anco al Clinico che deve intraprendere la cura di aneurismi e di gravi ferite d' arterie del capo.

Fig. 1.

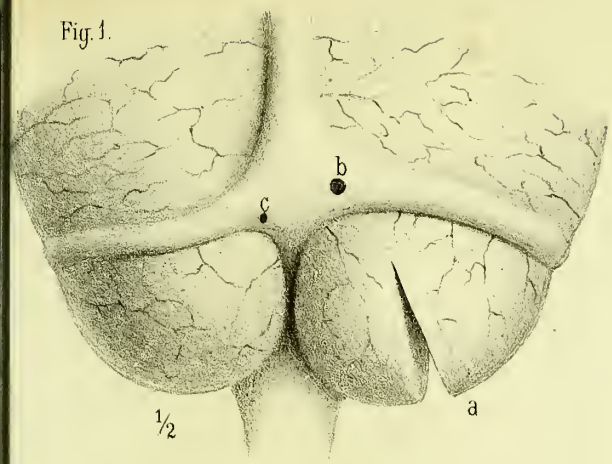

Fig. 2.

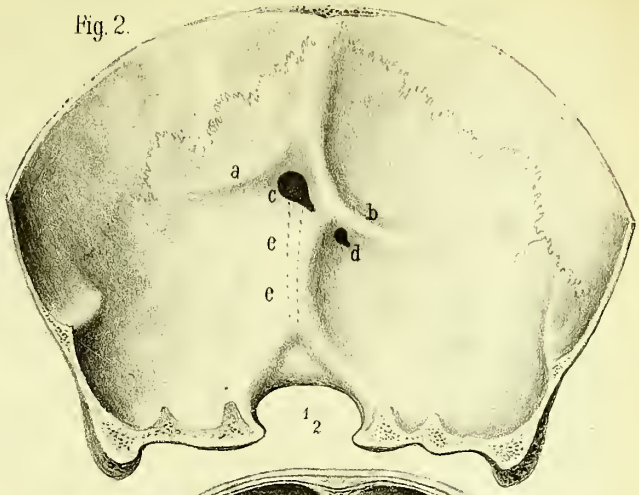

Fig. 3.

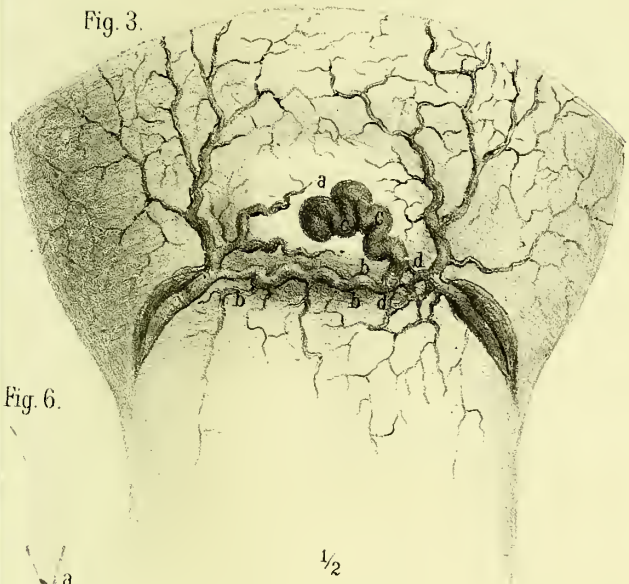

Fig. 6.

Fig. 5.

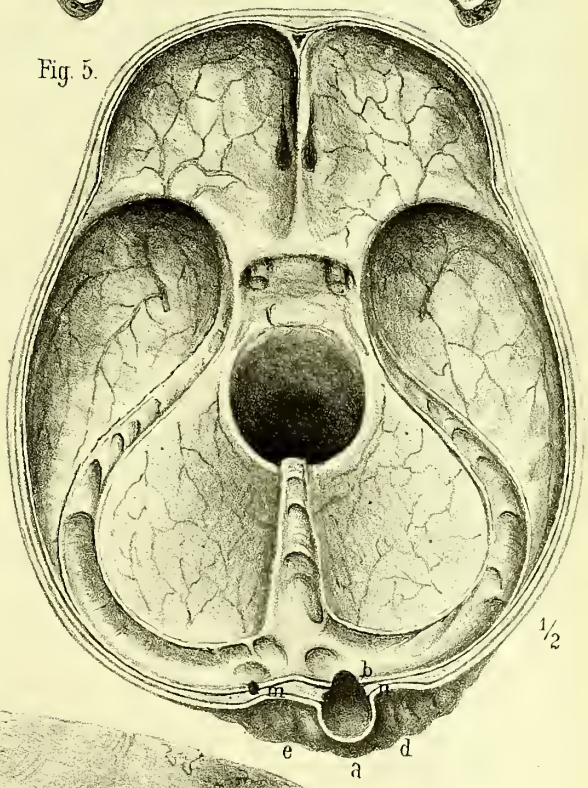
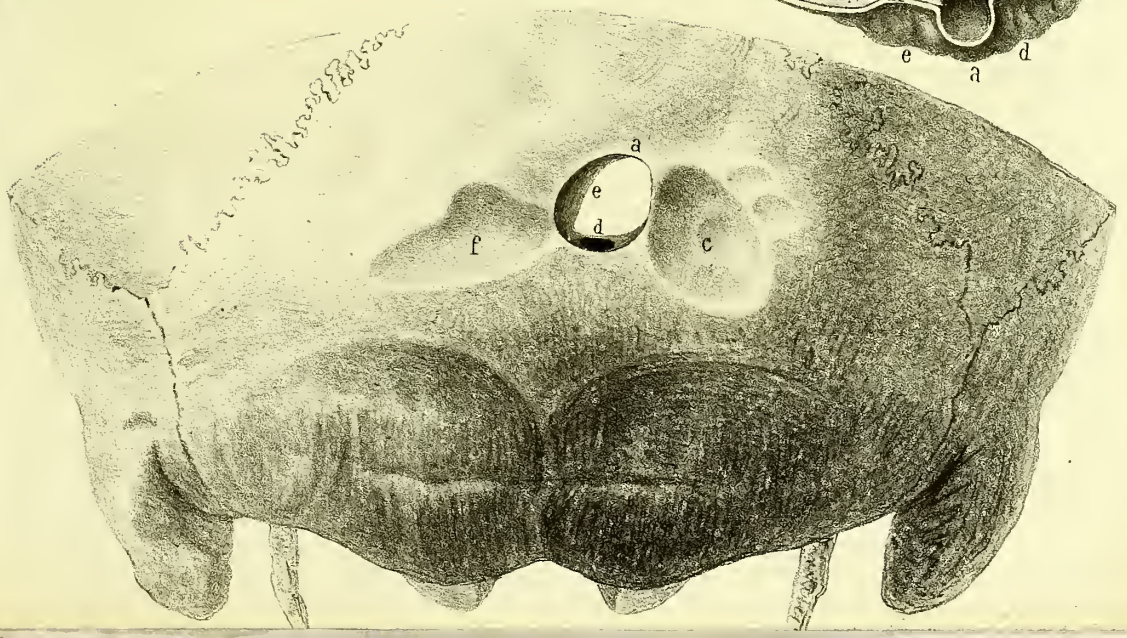
Fig. 4.